

# Трудности дифференциальной диагностики гранулематозного тубулоинтерстициального нефрита

Н.Л. Козловская<sup>1,2</sup>, Д.Ю. Пыриков<sup>1</sup>, Е.С. Столяревич<sup>3,4</sup>, М.В. Лебедева<sup>5</sup>,  
Т.В. Бондаренко<sup>2</sup>, А.В. Беспалова<sup>2</sup>

<sup>1</sup> ФГАОУ ВО «Российский университет дружбы народов»,  
117198, Москва, ул. Миклухо-Маклая, д. 6, Российская Федерация

<sup>2</sup> ГБУЗ г. Москвы «ГКБ им. А.К. Ерамишанцева ДЗМ»,  
129327, Москва, ул. Ленская, д. 15, Российская Федерация

<sup>3</sup> ФПДО ФГБУ ФГОУ "Московский государственный медико-стоматологический университет  
им. А.И. Евдокимова", 127473, Москва, ул. Десятская, д. 20, стр. 1, Российская Федерация

<sup>4</sup> ГБУЗ "ГКБ №52 ДЗМ", 123182, Москва, ул., Пехотная, д. 3/2, Российская Федерация

<sup>5</sup> ФГАОУ ВО Первый МГМУ им. И.М. Сеченова Минздрава России (Сеченовский Университет),  
119991, Москва, ул. Трубецкая, д. 8, стр. 2, г., Российская Федерация

Для цитирования: Козловская Н.Л., Пыриков Д.Ю., Столяревич Е.С. и соавт. Трудности дифференциальной диагностики гранулематозного тубулоинтерстициального нефрита. Нефрология и диализ. 2023. 25(2):313-321. doi: 10.28996/2618-9801-2023-2-313-321

## Difficulties in the differential diagnosis of granulomatous interstitial nephritis

N.L. Kozlovskaya<sup>1,2</sup>, D.U. Pyrikov<sup>1</sup>, E.S. Stolyarevich<sup>3,4</sup>, M.V. Lebedeva<sup>5</sup>, T.V. Bondarenko<sup>2</sup>, A.V. Bepalova<sup>2</sup>

<sup>1</sup> Peoples' Friendship University of Russia, Miklukho-Maklaya str. 6, Moscow, 117198, Russia

<sup>2</sup> Eramishantsev City Clinical Hospital, 15, Lenskaya str., Moscow, 129327, Russian Federation

<sup>3</sup> Evdokimov Moscow State University of Medicine and Dentistry,  
20/1, Delegatskaya str., Moscow, 127473, Russian Federation

<sup>4</sup> Moscow City Nephrology Center, Moscow City Hospital №52,  
2/3, Pekhotnaya Str, Moscow, 123182, Russian Federation

<sup>5</sup> I.M. Sechenov First Moscow State Medical University of the Ministry at healthcare of Russian Federation  
(Sechenov University), 8, Trubetskaya str., building 2, Moscow, 119991, Russian Federation

For citation: Kozlovskaya N.L., Pyrikov D.U., Stolyarevich E.S. et al. Difficulties in the differential diagnosis of granulomatous interstitial nephritis. Nephrology and Dialysis. 2023. 25(2):313-321. doi: 10.28996/2618-9801-2023-2-313-321

**Ключевые слова:** лекарственный тубулоинтерстициальный нефрит, гранулематозный тубулоинтерстициальный нефрит, острое повреждение почек, иНГАТГ-2, агонисты рецепторов ГПП-1, саркоидоз, лекарственно-индуцированная саркоидоз-подобная реакция

Адрес для переписки: Наталья Львовна Козловская  
e-mail: nkozlovskaya@yandex.ru

Corresponding author: Prof. Natalia L. Kozlovskaya  
e-mail: nkozlovskaya@yandex.ru

<https://orcid.org/0000-0002-4275-0315>

### *Резюме*

Гранулематозный тубулоинтерстициальный нефрит (ГТИН) является наиболее редкой формой острого тубулоинтерстициального нефрита (ОТИН) и, следовательно, может манифестировать острым повреждением почек (ОПП). На долю ГТИН приходится всего 0,5-0,9% случаев в спектре биопсий собственных почек, 0,6% – в биоптатах трансплантата и 6% в нефробиоптатах при интерстициальном нефрите. Выявление этого морфологического варианта ОТИН обязывает лечащего врача проводить дифференциальную диагностику между заболеваниями, характеризующимися развитием гранулематозного воспаления в разных органах, что нередко сопряжено со значительными трудностями. Представленное наблюдение ГТИН у 57-летней пациентки без хронической болезни почек (ХБП) в анамнезе, с впервые выявленным сахарным диабетом 2 типа и развившимся ОПП после старта терапии современными сахароснижающими препаратами из групп ингибиторов натрий-глюкозного котранспортера-2 (иНГАТ-2) – дапаглифлозином и агониста рецепторов глюкагоноподобного пептида-1 (ГПП-1) – семаглутидом, обследование по поводу которого привело к диагностике саркоидоза с поражением легких, внутригрудных и внутрибрюшных лимфоузлов, иллюстрирует сложности диагностического поиска в подобных случаях. Обнаруженные при морфологическом исследовании биоптата почки гранулемы не имели признаков казеозного некроза и сочетались с диффузной эозинофильной инфильтрацией почечного интерстиция, что еще более затрудняло дифференциальную диагностику между ГТИН лекарственной этиологии и саркоидозным поражением почек. Особенностью заболевания явилось не разрешившееся ОПП после отмены противодиабетических препаратов у пациентки с впервые диагностированным саркоидозом. Это послужило поводом для определения ведущей причины ГТИН при наличии двух вероятных триггеров – лекарственного повреждения почек и системного гранулематозного заболевания. Тщательный анализ клинико-морфологических проявлений заболевания позволили прийти к заключению о сочетанном генезе гранулематозного поражения интерстиция. Обсуждаются особенности течения ГТИН при саркоидозе и при лекарственном поражении почек. Отмечается, что представленное наблюдение является первым описанием ГТИН при использовании комбинации препаратов из групп иНГАТ-2 и агонистов рецепторов ГПП-1. В связи с одновременным появлением ОПП и признаков саркоидоза обсуждается возможность развития лекарственно-индуцированной саркоидоз-подобной реакции. Сложности в выделении ведущего фактора развития заболевания в данном случае не помешали инициировать патогенетическую терапию системными ГКС с достижением быстрого положительного эффекта: отмечены снижение креатинина крови и положительная клинико-рентгенологическая динамика легочного процесса.

### *Abstract*

Granulomatous tubulointerstitial nephritis (GTIN) is the rarest form of acute tubulointerstitial nephritis (ATIN) and, therefore, may present with acute kidney injury (AKI). GTIN accounts for only 0.5-0.9% of cases in the spectrum of native kidney biopsies, 0.6% in graft biopsies, and 6% in nephrobiopsies in interstitial nephritis. Identification of this morphological variant of ATIN obliges the physician to conduct a differential diagnosis between diseases characterized by the development of granulomatous inflammation in different organs, which is often associated with significant difficulties. The presented observation of GTIN in a 57-year-old patient without a history of chronic kidney disease (CKD), with newly diagnosed type 2 diabetes mellitus and developed AKI after the start of therapy with modern hypoglycemic drugs from the group of sodium-glucose cotransporter-2 inhibitors (iSGLT-2) – dapagliflozin and the glucagon-like peptide-1 receptor agonist (GLP-1 RA) – semaglutide examination which led to the diagnosis of sarcoidosis with lesions of the lungs, intrathoracic and intra-abdominal lymph nodes, illustrates the complexity of the diagnostic search in such cases. The granulomas found during the morphological examination of the kidney biopsy did not have signs of caseous necrosis and were combined with diffused eosinophilic infiltration of the renal interstitium, which made it even more difficult to differentiate between GTIN of drug-induced etiology and sarcoidosis kidney damage. The key feature of the disease was the unresolved AKI after the discontinuation of antidiabetic drugs by the patient, and newly diagnosed sarcoidosis, both of which served as the reason for determining the leading cause of GTIN in the presence of two likely triggers – drug-induced kidney injury and systemic granulomatous disease. A thorough analysis of the clinical and morphological manifestations of the disease led to the conclusion that granulomatous lesions of the interstitium have combined genesis. The features of the course of GTIN in sarcoidosis and drug-induced kidney injury are also discussed. It is noted that the presented observation is the first description of the GTIN case when using a combination of drugs from the iSGLT-2 and GLP-1 RA groups. In connection with the simultaneous appearance of AKI and signs of sarcoidosis, the possibility of developing a drug-induced sarcoidosis-like reaction is discussed. Difficulties in isolating the leading

factor in the development of the disease, in this case, did not prevent the initiation of pathogenetic therapy with systemic corticosteroids with the achievement of a rapid effect: a decrease in blood creatinine and a positive clinical and radiological dynamics of the pulmonary process were noted.

**Key words:** drug-induced tubulointerstitial nephritis, granulomatous tubulointerstitial nephritis, acute kidney injury, sarcoidosis, *sSGLT-2*, *GLP-1* receptor agonist, Drug-Induced Sarcoidosis-Like Reactions

## Введение

Гранулематозный тубулоинтерстициальный нефрит (ГТИН) – довольно редкая и, как следствие, малоизученная патология почечного интерстиция. Наиболее частыми причинами его развития являются заболевания, сопровождающиеся гранулематозным воспалением различных органов. К ним относятся инфекционные, аутоиммунные, аллергические и онкологические болезни, состояния, вызванные воздействием посторонних субстанций (табак, крахмал, гиалуроновая кислота и т.п.) и токсических веществ, а также лекарственных препаратов [1]. Возможны и особо редкие ситуации наличия у пациента сразу двух триггеров заболевания, что представляет собой значительные трудности в определении ведущей причины развития болезни. Приводим собственное клиническое наблюдение ГТИН, диагностированного у пациентки с саркоидозом на фоне начала терапии современными сахароснижающими препаратами из групп ингибиторов натрий-глюкозного котранспортера-2 (иНГЛТ-2) и агониста рецепторов глюкагоноподобного пептида-1 (ГПП-1).

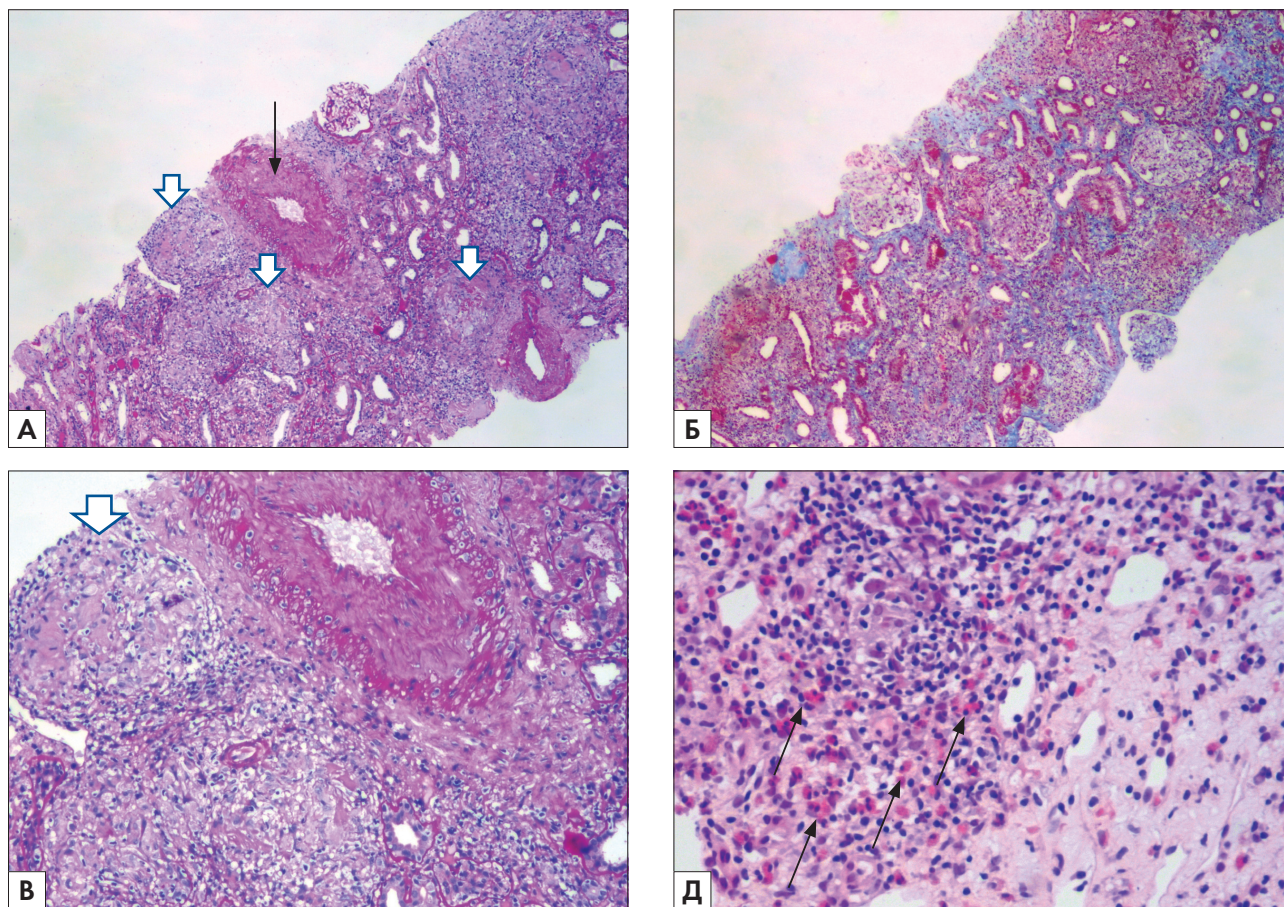
## Клиническое наблюдение

Пациентка 57 лет, с длительным анамнезом артериальной гипертензии, не имевшая ранее признаков ХБП, была госпитализирована в нефрологическое отделение ГКБ им. А.К. Ерамишанцева спустя 4 месяца от начала комбинированной сахароснижающей терапии дапаглифлозином 10 мг/сут и семаглутидом 0,25 мг/нед в связи со впервые выявленным нарушением функции почек. В июне 2022 г. на основании результатов определения гликированного гемоглобина (HbA<sub>1c</sub>) – 6,7% ей был диагностирован сахарный диабет 2 типа. Пероральный глюкозотолерантный тест не проводился, гликемия натощак при самоконтроле глюкометром не превышала 6,5 ммоль/л. Проведенное перед началом сахароснижающей терапии лабораторное обследование зарегистрировало нормальные показатели креатинина (СКр) – 88 мкмоль/л (рСКФ 63 мл/мин по СКД-ЕРІ) и мочевины – 10,5 ммоль/л, анализ мочи не сдавала. С момента первой подкожной инъекции семаглутида (Оземпик) в конце июня 2022 г. появились выраженная тошнота и периодически рвота, однако наблюдающий пациентку эндокринолог настоял на продолжении лечения. Учитывая побочные явления, дозу препарата не стали увеличивать до целевой, и на протяжении 15 недель пациентка

получала 0,25 мг препарата еженедельно (последняя подкожная инъекция 11.10.22). Ежедневная доза дапаглифлозина (Форсига) составила 10 мг, общая продолжительность лечения 16 недель (последний пероральный прием препарата 18.10.22). Других жалоб, кроме диспепсических явлений, пациентка не предъявляла, отеков не было, подобранная антигипертензивная терапия бисопрололом 5 мг/сут и ретардной формой нифедипина 30 мг/сут обеспечивала стабильно нормальное АД.

В конце сентября 2022 г. перед планируемой операцией по поводу пупочной грыжи пациентка вновь прошла обследование. В этот момент отмечены нарастание азотемии (СКр – 382 мкмоль/л, мочевины – 21,9 ммоль/л), небольшая изолированная протеинурия (белок – 0,24 г/л) без изменений мочевого осадка. Выполненная в этот момент компьютерная томография (КТ) органов грудной (ОГП) и брюшной (ОБП) полостей без в/в контрастного усиления впервые выявила внутригрудную и внутрибрюшную лимфаденопатию. В связи подозрением на диагноз саркоидоза и неясную причину нарушения функции почек были рекомендованы консультации пульмонолога и нефролога.

После амбулаторной консультации нефролога 18.10.22 пациентка была госпитализирована в нефрологическое отделение ГКБ им. А.К. Ерамишанцева для верификации характера поражения почек. При поступлении: избыточная масса тела (ИМТ 28,6 кг/м<sup>2</sup>), отсутствие периферической лимфаденопатии, одышка при ходьбе по коридору на дистанции более 50 метров, SpO<sub>2</sub> – 98%, при аускультации дыхание диффузно ослаблено над всей поверхностью обоих легких, хрипов нет, АД 115/85 мм рт.ст. (на фоне антигипертензивной терапии), диурез сохранен (1500 мл/сут), никтурия. В анализах анемия легкой степени (гемоглобин – 93 г/л), небольшие эозинофилия (7,1%) и лимфопения (15,2%) при количестве лейкоцитов 5,7×10<sup>9</sup>/л, СОЭ 32 мм/ч; СКр – 314 мкмоль/л, мочевины – 20,3 ммоль/л, рСКФ 13 мл/мин/1,73 м<sup>2</sup> (СКД-ЕРІ), кальций общий – 2,43 ммоль/л, повышенная ЩФ – 614 Ед/л (N 0 – 258 Ед/л), общ. белок – 78 г/л, альбумин – 41 г/л, глюкоза натощак – 5,1 ммоль/л, СРБ – 7,95 мг/л, протеинурия субнефротического уровня с эритроцитурией (белок – 1,54 г/л, эритроциты – 7-8 в п/зр), СПУ – 2,88 г/сут. В ходе обследования были исключены системные заболевания: АНЦА-ассоциированный васкулит, системная красная волчанка (СКВ), антифосфолипидный синдром (АФС). Принимая во внимание внутригрудную



**Рис. 1.** А) и Б) Отек и диффузно очаговый фиброз интерстиция, интерстициальная инфильтрация с формированием гранулем (⇩). Выраженный артериосклероз с гиперэластозом (↘). Клубочки выглядят малоизмененными. Окраска PAS ×100 А) и Трихром по Массону ×100 Б). В) интерстициальная гранулема (⇩), состоящая из гистиоцитов, лимфоцитов и гигантских многоядерных клеток. Окраска PAS ×200. Д) Эозинофилы (↘) в составе инфильтрата. Окраска Г-Э ×400

**Fig. 1.** (A) and (B) Edema and diffuse focal fibrosis of the interstitium, interstitial infiltration with the formation of granulomas (⇩). Severe arteriosclerosis with hyperelastosis (↘). The glomeruli look normal stain PAS ×100 (A) and Masson's Trichrome ×100 (B). (C) interstitial granuloma (⇩), consisting of histiocytes, lymphocytes and giant multinucleated cells. Stain PAS ×200. (D) Eosinophils (↘) as part of the infiltrate. Stain G-E ×400

и внутрибрюшную лимфаденопатию в сочетании с впервые выявленной анемией легкой степени и поражением почек, для исключения гематологической патологии пациентке была выполнена стеральная пункция, не обнаружившая изменений. Консультировавший пациентку гематолог отверг предполагаемый диагноз лимфопролиферативного заболевания. Для верификации характера поражения почек 27.10.22 г. была выполнена нефробиопсия.

При световой микроскопии из 18 клубочков нефробиоптата 6 полностью склерозированы. Оставшиеся клубочки гипертрофированы, без мезангиальной и эндокапиллярной гиперклеточности, в одном отмечается сегментарный склероз капиллярных петель с образованием сращения с капсулой Боумана. Стенки капиллярных петель не утолщены, одноконтурные. Отек и диффузно очаговый склероз интерстиция с сопутствующей атрофией канальцев, распространенность которых трудно оценить из-за выраженного отека и инфильтрации.

Диффузная смешанная (в том числе с примесью большого числа эозинофилов) инфильтрация интерстиция с явлениями тубулита до 2-3 лимфоцитов на срез канальца и формированием гранулем, состоящих из гистиоцитов, лимфоцитов и многоядерных клеток. Артерии – гипертрофия мышечного слоя, выраженный артериосклероз с гиперэластозом со значительным сужением просвета сосуда. Артериолы – артериолосклероз. Иммунофлюоресценция без особенностей.

**Заключение:** хронический гранулематозный интерстициальный нефрит. Фокальный глобальный и сегментарный гломерулосклероз.

Обнаружение гранулем в почечном интерстиции у пациентки с внутригрудной и внутрибрюшной лимфаденопатией требовало проведения дифференциальной диагностики между такими заболеваниями, как туберкулез, саркоидоз и острый лекарственный тубулоинтерстициальный нефрит (ТИН). Пациентка была обследована фтизиатром. Отрицательные ре-

зультаты диаскин-теста, отсутствие в посевах мокроты роста кислотоустойчивых микобактерий, повторно оцененные записи КТ ОГК и ОБП позволили исключить диагноз туберкулеза.

Спустя 2 месяца с момента обнаружения внутригрудной лимфаденопатии выполнено повторное КТ ОГК, не выявившая какой-либо динамики. Хотя диагноз гематологического заболевания представлялся маловероятным, вновь консультировавший пациентку гематолог порекомендовал для верификации характера внутригрудной лимфаденопатии выполнить биопсию лимфоузлов, однако из-за малого их размера провести исследование было невозможно.

Заключительным этапом диагностического поиска стала консультация пульмонолога с оценкой динамики КТ-картины поражения ОГК и полученных клиничко-лабораторных данных. На основании тщательного анализа результатов обследования был установлен диагноз генерализованного саркоидоза хронического течения с поражением легких, внутригрудных, внутрибрюшных лимфатических узлов (вторая рентгенологическая стадия), почек (морфологически гранулематозный тубуло-интерстициальный нефрит сочетанного генеза) в стадии активности.

Поскольку и саркоидоз, и лекарственная терапия могут привести к развитию ГТИН, основным вопросом в данном случае оставалось определение причины поражения почечного интерстиция. Однако независимо от нее сохраняющиеся спустя 6 недель после отмены семаглутида и дапаглифлозина, выполненной сразу же при поступлении пациентки в стационар, гиперазотемия (СКр – 296 мкмоль/л), субнефротическая протеинурия и эритроцитурия свидетельствовали об активности почечного процесса. В связи с этим была инициирована терапия метил-преднизолоном (МП) в дозе 24 мг/сут, показанная также для лечения саркоидоза. Уже через 5 дней от начала приема препарата отмечено снижение СКр с 290 мкмоль/л до 203 мкмоль/л. Следует подчеркнуть, что несмотря на отмену сахароснижающих препаратов, уровень глюкозы на протяжении всего стационарного этапа лечения оставался нормальным, что было подтверждено исследованием гликемического профиля и назначение ГКС не привело к декомпенсации углеводного обмена. После выписки из стационара эндокринологом по месту жительства отмечена декомпенсация углеводного обмена и назначена сахароснижающая терапия инсулинами короткого действия. При амбулаторном контроле спустя 6 недель от начала терапии продолжилось дальнейшее снижение СКр до 135 мкмоль/л, уменьшилась протеинурия (СПУ – 0,98 г/сут) и полностью регрессировала эритроцитурия. К моменту завершения работы над настоящей статьей СКр составляет 109 мкмоль/л, отмечена положительная клиничко-рентгенологическая динамика легочного процесса, начато снижение дозы МП.

## Обсуждение

Представленное клиническое наблюдение иллюстрирует сложности дифференциальной диагностики при обнаружении ГТИН. Очевидно, они связаны не только с редкостью заболевания, но и с разнообразием причин его развития, а также с особенностями клиничко-лабораторных проявлений и морфологической картины, зависящими от этих причин. Не удивительно поэтому, что в одной из работ ГТИН был назван заболеванием-хамелеоном [2]. ГТИН является особым, редким вариантом острого тубулоинтерстициального нефрита (ОТИН) и, таким образом, как и последний, служит важной причиной острого повреждения почек (ОПП). На долю ГТИН приходится 0,5-0,9% в спектре биопсий собственных почек, 0,6% – в биоптатах трансплантата и 6% в нефробиоптатах при интерстициальном нефрите [3-5]. Заболевание с равной частотой поражает мужчин и женщин, развиваясь чаще всего на пятом-шестом десятилетии жизни [3], чему соответствует возраст нашей пациентки. В большинстве случаев ГТИН ассоциирован с воздействием лекарств, за которыми по частоте следуют системные гранулематозные заболевания (саркоидоз, туберкулез, гранулематоз с полиангиитом) [6]. Интересно, что в развитых странах основными причинами ГТИН являются лекарства и саркоидоз, в развивающихся – в первую очередь, туберкулез. При этом, по мнению некоторых авторов, свойственная нашему времени миграция населения может привести к увеличению распространенности ГТИН туберкулезной этиологии в Западной Европе [2]. Туберкулез как причина ГТИН лидирует среди инфекционных заболеваний, однако кроме него развитию гранулематозного воспаления в интерстиции почек могут способствовать микобактерии лепры, грибковые (кандидоз, криптококкоз), вирусные (ВИЧ, вирус Эпштейна-Барр), бактериальные (*E.coli*) и даже паразитарные (токсоплазмоз) инфекции [3, 4, 6]. Но, конечно, основной причиной ГТИН остаются лекарства, на долю которых приходится не менее половины всех его случаев [3]. Спектр лекарственных препаратов, ассоциированных с развитием гранулематозного воспаления в почечном интерстиции, чрезвычайно широк. В первую очередь, это практически любые антибиотики, но кроме них среди препаратов, индуцирующих развитие ГТИН, также нестероидные противовоспалительные средства (НПВС), парацетамол, некоторые антиконвульсанты, петлевые и тиазидные диуретики, аллопуринол, сульфасалазин, омепразол, каптоприл и др [6]. Время с начала лекарственной терапии до появления признаков ОПП, которым, как правило, манифестирует ГТИН, колеблется от нескольких дней до нескольких месяцев, составляя в 80% случаев примерно 3 недели, т.е. эффект лекарств не является дозо-зависимым [3]. Нередко одновременно с нарушением функции почек, которое в ряде случаев достигает степени диа-

лиз-потребного ОПП, могут присутствовать высыпания на коже, эозинофилия, лабораторные признаки холестаза, проявления гиперчувствительности, появляется мочево́й синдром, представленный умеренной протеинурией в сочетании с микрогематурией разной степени выраженности или без нее, а при использовании НПВС может развиваться нефротический синдром [3, 4]. Таким образом, клинико-лабораторные симптомы нашей пациентки вполне соответствовали клинической картине лекарственного ГТИН, диагноз которого подтвердила биопсия почки. Обнаруженные при морфологическом исследовании выраженный отек и диффузная инфильтрация интерстиция с примесью эозинофилов характерны для ГТИН, индуцированного лекарствами, однако наличие гранулем требовало проведения дифференциальной диагностики между ним и саркоидозом.

Поскольку за 4 месяца до выявления ГТИН пациентка начала получать два новых для нее препарата – дапаглифлозин и семаглутид – обоснованным представлялось предположение, что именно они могли стать причиной заболевания, тем более, что срок, за который развилось нарушение функции почек, не противоречил описанному в литературе интервалу между началом терапии и дебютом ГТИН. С другой стороны, одновременно с гиперазотемией у пациентки была впервые выявлена внутригрудная и внутрибрюшная лимфаденопатия, что давало основание предполагать диагноз саркоидоза и рассматривать последний как основную причину ГТИН.

Саркоидоз служит причиной ГТИН, сопоставимой по частоте с лекарствами, а по некоторым данным, даже превосходящей ее [3]. Считается, что ГТИН является наиболее частым морфологическим вариантом нефропатии при этом заболевании. Истинная частота его точно не установлена и варьирует от 30 до 79% в спектре причин саркоидозного поражения почек [3, 5, 7, 8]. У большинства пациентов с саркоидозом ГТИН сочетается с поражением легких, глаз и кожи, однако возможно его развитие и в их отсутствие [5, 9]. Такой вариант ГТИН носит название изолированного почечного саркоидоза, и в связи с отсутствием четких диагностических критериев его крайне трудно отличить от идиопатического ГТИН, частота которого составляет около 18% среди всех возможных этиологических вариантов данной патологии. Сегодня есть основания предполагать, что в значительной части случаев за диагнозом идиопатического ГТИН скрывается изолированный почечный саркоидоз, клинические проявления которого иногда предшествуют экстраренальным симптомам заболевания и могут послужить отправным пунктом диагностического поиска для верификации диагноза [4, 5, 9]. Ситуация нашей пациентки напоминает описанную, поскольку КТ ей выполнили после обнаружения ОПП, и, если бы не прием лекарственных препаратов, можно было бы предположить, что манифестация поражения почечного интерстиция

предшествовала экстраренальному гранулематозному воспалению. Таким образом, мы столкнулись с двумя одновременно действующими вероятными причинами поражения почек, поскольку и саркоидоз, и лекарственные средства могут вызвать развитие ГТИН.

Следует отметить, что определить, какая из причин является в данном случае ведущей, не представляется возможным. Морфологическое исследование почечного биоптата не позволяет с высокой вероятностью установить доминирующий генез гранулематоза, так как характер гранулем и при лекарственном поражении, и при саркоидозе очень похож – это гранулемы без признаков казеозного некроза. И хотя при саркоидозе они «хорошо организованы», а при лекарственном ГТИН могут быть деформированными, при небольшом их количестве в биоптате различия может не увидеть даже опытный морфолог [3, 4]. Как полагают, в подобной ситуации могут помочь гиперкальциемия и повышенное содержание в крови ангиотензин-превращающего фермента (АПФ), с которыми ассоциировано развитие саркоидозного ГТИН [4, 5, 9]. Однако у нашей пациентки уровень кальция был нормальным, а возможность определить АПФ отсутствовала. Имеющаяся небольшая эозинофилия крови и выраженная эозинофильная инфильтрация интерстиция, казалось бы, могли склонить решение в пользу лекарственного генеза ГТИН. Но, принимая во внимание высокую частоту последнего в обоих случаях, мы расценили ГТИН как сочетанную патологию. Возможно, у нашей пациентки имелись предпосылки к развитию в почечном интерстиции гранулематозного воспаления, ассоциированного с саркоидозом, либо оно уже начало формироваться, а назначенная противодиабетическая терапия препаратами из групп ингибиторов ГПП-1 лишь ускорила этот процесс, вызвав развитие ОПП, обследование для уточнения причины которого, выполненное в соответствии с предлагаемым алгоритмом [2] привело к своевременной диагностике не только ГТИН, но и саркоидоза.

Препараты обеих групп относительно недавно стали использоваться для лечения сахарного диабета (СД) 2 типа. Ингибиторы ГПП-1 сегодня получили широкое распространение в повсеместной практике не только эндокринологов, но и врачей других специальностей из-за доказанного во многих исследованиях кардио- и нефропротективного эффектов. У агонистов рецепторов ГПП-1, которые применяют в том числе и как препараты для снижения массы тела, что особенно важно при сочетании СД 2 типа с ожирением, также предполагают наличие нефропротективного эффекта, однако пока для окончательного заключения данных недостаточно [10]. Напротив, недавно стали появляться сообщения о случаях ОПП у пациентов, получающих агонисты рецепторов ГПП-1, причем наибольшая частота и риск развития этого осложнения отмечены у семаглутида

[10-13]. Так, Leehey DJ и соавт. приводят наблюдения двух пациентов – женщины 80 лет и мужчины 60 лет, страдавших СД 2 типа и имевших хорошо контролируемую артериальную гипертонию и ХБП 4 и 3б стадий соответственно, которые в течение 4х месяцев получали семаглутид в минимальной дозе 0,25 мг в неделю. В ходе терапии пациентку беспокоили тошнота и рвота, а пациента – анорексия, слабость и потеря массы тела, что не позволило увеличить дозу препарата, хотя в обоих случаях такие попытки предпринимались. Следует отметить, что для обоих пациентов семаглутид стал единственным новым препаратом, добавленным к терапии, никто из них не получал НПВС. У обоих пациентов развилось олигурическое ОПП, отмечены нарастание протеинурии до субнефротического уровня и повышение АД. После отмены препарата протеинурия уменьшилась, но креатинин крови к прежним значениям не вернулся. Женщине была выполнена нефробиопсия, выявившая гистологическую картину диабетического гломерулосклероза в сочетании с лимфоплазматичной и эозинофильной инфильтрацией интерстиция и признаками острого повреждения канальцев. В обоих случаях был диагностирован лекарственный ТИН, ассоциированный с агонистами рецепторов ГПП-1, как «вторая болезнь» [10]. Характер течения заболевания в описанном нами случае напоминает таковой в приведенных наблюдениях, за исключением того, что упомянутые пациенты уже имели диабетическую нефропатию и продвинутые стадии ХБП, тогда как у нашей пациентки СД был диагностирован впервые, и до назначения сахароснижающих препаратов рСКФ соответствовала ХБП 2 ст. По-видимому, имеющееся в тот момент поражение почек у нее можно рассматривать как проявление гипертензивной нефропатии, в пользу чего свидетельствуют выраженные сосудистые изменения, характерные для артериальной гипертонии, обнаруженные в нефробиоптате. Кроме того, в отличие от пациентки, описанной Leehey DJ и соавт, у нашей пациентки были обнаружены гранулемы в интерстиции. Мы полагаем, что наше наблюдение является первым описанием ГТИН при лечении семаглутидом, поскольку до настоящего времени описание Leehey DJ и соавт. было единственным наблюдением морфологически доказанного диагноза ТИН у пациентов, получающих терапию агонистами рецепторов ГПП-1, так как в упоминающихся в литературе случаях ОПП у таких больных биопсии почки не выполнялись.

С нашей точки зрения, дополнительным фактором риска ГТИН у представляемой пациентки могла стать комбинация Оземпика с Форсигой. К сегодняшнему дню накоплено достаточное количество случаев ОПП при лечении препаратами из группы иНГЛТ-2. Но из-за того, что биопсия почки таким пациентам выполняется редко, причина острого нарушения функции почек не всегда понятна. Полагают, что в большинстве случаев она связана с развитием осмо-

тической нефропатии, которая обусловлена основным механизмом действия препаратов этой группы. Однако описаны также случаи острого ТИН при назначении любого из них, в частности, дапаглифлозина [14-17]. Интересно, что во всех публикациях случаев острого ТИН при лечении иНГЛТ-2 или агонистами рецепторов ГПП-1 указано, что препараты назначали пациентам, уже получающим в течение долго времени блокаторы РААС (чаще всего, сартаны), статины, а иногда еще и диуретики. Наша пациентка не принимала ничего из них, а лишь комбинацию бисопролола с ретардной формой нифедипина. Однако ей были назначены одновременно сразу два препарата, с каждым из которых, как и с перечисленными выше, был ассоциирован потенциальный риск нарушения функции почек. Наше наблюдение, как и опубликованные случаи острого ТИН после назначения иНГЛТ-2, агонистов рецепторов ГПП-1 или их сочетания у пациентов старшей возрастной группы с СД 2 типа и коморбидными заболеваниями, получающих нефропротективную терапию, убедительно свидетельствует о необходимости взвешено оценивать баланс риска и пользы при назначении препаратов данных групп, чтобы стремление к максимальному торможению прогрессирования ХБП парадоксальным образом не ускорило его.

Если развитие ОТИН при лечении семаглутидом и дапаглифлозином не является чем-то исключительным, то, безусловно, ГТИН, диагностированный у нашей пациентки, можно рассматривать как ситуацию уникальную. И причина этой уникальности в саркоидозе, выявленном практически одновременно с поражением почек. Мы не можем с уверенностью утверждать, что саркоидоз был у пациентки до начала противодиабетической терапии, так как отсутствовали его клинические и лабораторные проявления. Хотя в данном случае скорее можно предполагать латентное течение саркоидоза, который никак себя не проявлял долгое время и манифестировал признаками поражения почек только после начала лечения семаглутидом и дапаглифлозином. Но в подобной ситуации закономерно возникает вопрос, не могут ли и саркоидоз, и ГТИН быть составляющими единого процесса – лекарственно-индуцированной саркоидоз-подобной реакции (ЛИСПР). Эта реакция (Drug-induced sarcoidosis-like reaction, DISR) описана во второй половине XX века как системная гранулематозная реакция тканей, не отличимая от саркоидоза и развивающаяся в непосредственной временной связи с началом лечения некоторыми препаратами [18]. Удивительно, но все ее клинические проявления и гистопатологическая характеристика гранулем полностью повторяют таковые при истинном саркоидозе. Если учесть, что саркоидоз также нередко манифестирует вскоре после старта лекарственной терапии, существует вероятность, что ЛИСР может маскировать истинный саркоидоз. Единственным отличием ЛИСР от послед-

него служит спонтанный регресс всех симптомов после отмены препарата, чего не бывает при «настоящем» саркоидозе [18]. С 1967 года ВОЗ ведет регистр случаев этой патологии и лекарственных средств, которые могли стать потенциальной причиной ЛИСПР. В настоящий момент в этот регистр включено 56 препаратов, вызвавших саркоидоз-подобную реакцию почти у 2500 пациентов, и ежегодно данный список пополняется [19]. Поскольку в представленном наблюдении связь ГТИН с терапией семаглутидом и дапаглифлозином сомнений не вызывает, а рентгенологические признаки саркоидоза легких и лимфатических узлов были выявлены одновременно с поражением почек, с точки зрения формальной логики заманчиво было бы считать, что у нашей пациентки развилась ЛИСПР. Дополнительным аргументом в пользу такого предположения могло бы быть начавшееся еще до назначения МП снижение креатинина после отмены «препаратов-виновников». Однако ни ингЛТ-2, ни агонисты рецепторов ГПП-1 пока не отмечены в качестве причины ЛИСПР. Установлено, что эта реакция связана с препаратами, напрямую взаимодействующими с иммунной системой. Основными группами лекарственных средств, вызывающих ЛИСПР, сегодня являются комбинированная высокоактивная антиретровирусная терапия, ингибиторы контрольных иммунных точек, антагонисты фактора некроза опухоли альфа (инфликсимаб, адалимумаб), интерфероны альфа и бета [18-20]. Необходимо отметить, что в последние годы растет число случаев ЛИСПР, ассоциированных с более распространенными иммуносупрессантами, такими, как ритуксимаб, циклоспорин, микофеноловая кислота, даже гидроксихлорохин. Кроме того, появились сведе-

ния о связи ЛИСПР с препаратами для лечения легкой гипертензии и противоопухолевыми препаратами из группы антиангиогенных [18]. Нельзя исключить, что по мере накопления информации, публикации новых наблюдений развития ЛИСПР могут появиться данные о влиянии на ее развитие противодиабетических средств, которые были назначены нашей пациентке. А пока наиболее вероятным все-таки представляется наличие у нее двух заболеваний: истинного саркоидоза и ГТИН, генез которого трудно определить однозначно и поэтому стоит рассматривать как сочетанный.

### Заключение

Представленное наблюдение ГТИН у пациентки с саркоидозом, в течение 4 месяцев получавших противодиабетическую терапию семаглутидом и дапаглифлозином, наглядно иллюстрирует, во-первых, сложности дифференциальной диагностики между заболеваниями, характеризующимися развитием гранулематозного воспаления в разных органах, а во-вторых, необходимость взвешенного подхода к выбору терапевтической тактики у пациента старшей возрастной группы с коморбидными заболеваниями. Диагноз ГТИН, верифицированный гистологически, служит отправной точкой диагностического поиска, направленного на уточнение клинического диагноза. Существующий алгоритм обследования таких пациентов подразумевает исключение, в первую очередь, туберкулеза, гранулематоза с полиангиитом (Вегенера) и саркоидоза, а тщательный сбор анамнеза с обязательным перечислением всех принимаемых препаратов необходим для своевременной диагностики ГТИН лекарственного генеза.

*Авторы заявляют об отсутствии конфликтов интересов.*

*The authors declare no conflict of interest.*

### Вклад авторов:

Н.Л.К. – концепция и дизайн работы, написание текста; Д.Ю.П. – написание текста, сбор и обработка клинических данных, оформление окончательного варианта текста работы; Е.С.С. – выполнение и обработка результатов гистологического исследования нефробиоптата, подготовка иллюстраций; М.В.Л. – сбор и обработка клинических данных, написание текста; Т.В.Б. и А.В.Б. – сбор и обработка клинических данных.

### Author's contribution:

N.L.K. – concept and design of the work, writing text; D.U.P. – writing the text, collecting and processing clinical data, designing the final version of the text of the work; E.S.S. – execution and processing of the results of histological examination of the nephrobiopsy, preparation of illustrations; M.V.L. – collection and processing of clinical data writing text; T.V.B. and A.V.B. – collection and processing of clinical data.

### Информация об авторах:

**Наталья Львовна Козловская** – д-р мед. наук, профессор, врач-нефролог, руководитель центра оказания помощи беременным с патологией почек ГБУЗ г. Москвы «ГКБ им. А.К. Ерамишанцева ДЗМ»; профессор кафедры внутренних болезней с курсом кардиологии и функциональной диагностики им В.С. Моисеева, «Российский университет дружбы народов»; e-mail: nkozlovskaya@yandex.ru; <https://orcid.org/0000-0002-4275-0315>

**Данила Юрьевич Пыриков** – клинический ординатор кафедры внутренних болезней с курсом кардиологии и функциональной диагностики им. В.С. Моисеева по специальности нефрология; e-mail: pyrikov.daniil32@yandex.ru; <https://orcid.org/0009-0008-0600-6805>

**Екатерина Сергеевна Столяревич** – д-р мед. наук, профессор кафедры нефрологии, "Московский государственный медико-стоматологический университет им. А.И. Евдокимова"; врач-патологоанатом, патологоанатомическое отделение ГБУЗ "ГКБ №52 ДЗМ"; e-mail: stolyarevich@yandex.ru; <https://orcid.org/0000-0002-0402-8348>



**Марина Валерьевна Лебедева** – канд. мед. наук, врач-пульмонолог, доцент кафедры внутренних, профессиональных болезней и ревматологии ФГАОУ ВО ПМГМУ им. И.М. Сеченова; e-mail: marinaamica@mail.ru; <https://orcid.org/0000-0002-5923-1837>

**Татьяна Витальевна Бондаренко** – врач-нефролог, заведующая нефрологическим отделением «ГКБ им. А.К. Ерамишанцева ДЗМ»; руководитель межклубного нефрологического центра; e-mail: tatiana.v.bondarenko@mail.ru; <https://orcid.org/0000-0003-0701-1805>

**Анна Владимировна Беспалова** – врач-нефролог нефрологического отделения «ГКБ им. А.К. Ерамишанцева ДЗМ»; e-mail: nickname-anna@mail.ru; <https://orcid.org/0000-0002-6993-6291>

#### Author's information:

**Dr Natalya L. Kozlovskaya**, e-mail: nkozlovskaya@yandex.ru; <https://orcid.org/0000-0002-4275-0315>

**Dr Danila Y. Pyrikov**, e-mail: pyrikov.danila32@yandex.ru; <https://orcid.org/0009-0008-0600-6805>

**Dr Ekaterina S. Stolyarevich**, e-mail: stolyarevich@yandex.ru; <https://orcid.org/0000-0002-0402-8348>

**Dr Marina V. Lebedeva**, e-mail: marinaamica@mail.ru; <https://orcid.org/0000-0002-5923-1837>

**Dr Tatyana V. Bondarenko**, e-mail: tatiana.v.bondarenko@mail.ru; <https://orcid.org/0000-0003-0701-1805>

**Dr Anna V. Bespalova**, e-mail: nickname-anna@mail.ru; <https://orcid.org/0000-0002-6993-6291>

### Список литературы

1. *Shah K.K., Pritt B.S., Alexander M.P.* Histopathologic review of granulomatous inflammation. *Journal of Clinical Tuberculosis and Other Mycobacterial Diseases*. 2017. 7:1-12. <http://dx.doi.org/10.1016/j.jctube.2017.02.001>
2. *Aleckovic-Halilovic M., Nel D., Wojwodt A.* Granulomatous interstitial nephritis: a chameleon in a globalized world. *Clinical Kidney Journal*. 2015. 8(5):511-515. doi: 10.1093/ckj/sfv092
3. *Shah S., Carter-Monroe N., Atta M.G.* Granulomatous interstitial nephritis. *Clin Kidney J*. 2015. 8(5):516-523 doi: 10.1093/ckj/sfv053
4. *Joss N., Morris S., Young B. et al.* Granulomatous interstitial nephritis. *Clin J Am Soc Nephrol*. 2007. 2 (2):222-230. doi: 10.2215/CJN.01790506
5. *Janssen U., Naderi S., Amann K.* Idiopathic granulomatous interstitial nephritis and isolated renal sarcoidosis: Two diagnoses of exclusion. *SAGE Open Medicine*. 2021. 9:1-6. doi: 10.1177/20503121211038470
6. *Figueiredo A.C., Rodrigues L., Sousa V. et al.* Granulomatous interstitial nephritis: a rare diagnosis with an overlooked culprit. *BMJ Case Rep*. 2019. 12(8):e229159. doi: 10.1136/bcr-2018-229159
7. *Bergner R., Löffler C.* Renal sarcoidosis: approach to diagnosis and management. *Curr Opin Pulm Med*. 2018. 24:513-520. doi: 10.1097/MCP.0000000000000504
8. *Gorsane I., Zammouri A., Hajji M. et al.* Renal involvement in sarcoidosis: Prognostic and predictive factors. *Nephrol Ther*. 2022. 18(1):52-58. doi: 10.1016/j.nephro.2021.08.001
9. *Robson M.G., Banerjee D., Hopster D. et al.* Seven cases of granulomatous interstitial nephritis in the absence of extra-renal sarcoid. *Nephrol Dial Transplant*. 2003. 18:280-284 doi: 10.1093/ndt/18.2.280
10. *Leebey D.J., Rahman M.A., Borys E. et al.* Acute Kidney Injury Associated With Semaglutide. *Kidney Med*. 2021. 3(2):282-285. doi: 10.1016/j.xkme.2020.10.008
11. Advera Health Analytics, Inc. (2020) "FAERS Adverse Event, Acute Kidney Injury, Glucagon-like peptide-1 (GLP-1) Analogues Classification Comparison Report." Evidex. <https://www.adverahealth.com/explorer/#/druggroup/drug-class/A10BJ/pivot/ROR?eventid=10069339>. Accessed April 24, 2020.
12. *Sharma T., Paixao R., Villabona C.* GLP-1 agonist associated acute kidney injury: A case report and review. *Diabetes & Metabolism Volume*. 2019. 45(5):489-491. doi: 10.1016/j.diabet.2017.12.002
13. *Pratley R.E., Aroda V.R., Lingvay I. et al.* Semaglutide versus dulaglutide once weekly in patients with type 2 diabetes (SUSTAIN 7): a randomised, open-label, phase 3b trial. *The Lancet Diabetes & Endocrinology*. 2018. 6(4):275-286. doi: 10.1016/S2213-8587(18)30024-X
14. *Phadke G., Kaushal A., Tolan D.R. et al.* Osmotic nephrosis and acute kidney injury associated with SGLT2 inhibitor use: a case report. *Am J Kidney Dis*. 2020. 76:144-147. doi: 10.1053/j.ajkd.2020.01.015
15. *Pleros C., Stamataki E., Papadaki A. et al.* Dapagliflozin as a cause of acute tubular necrosis with heavy consequences: a case report. *CEN Case Rep*. 2018. 7:17-20, doi: 10.1007/s13730-017-0283-0
16. *Konta Y., Saito E., Sato K. et al.* Tubulointerstitial Nephritis after Using a Sodium-glucose Cotransporter 2 Inhibitor. *Intern Med*. 2022. 61(21):3239-3243. doi: 10.2169/internalmedicine.9011-21
17. *Gariani K., de Seigneux S., Moll S.* Acute Interstitial Nephritis After Treatment With Liraglutide. Originally published online December 5, 2013. 2014 by the National Kidney Foundation, Inc. <http://dx.doi.org/10.1053/j.ajkd.2013.10.057>
18. *Chopra A., Nautiyal A., Kalkanis A. et al.* Drug-Induced Sarcoidosis-Like Reactions. *Chest*. 2018. 154(3):664-677. doi: 10.1016/j.chest.2018.03.056
19. *Cohen Aubart F., Lhote R., Amoura A. et al.* Drug-induced sarcoidosis: an overview of the WHO pharmacovigilance database. *J Intern Med* 2020. 288:356-362. doi: 10.1111/joim.12991
20. *Miedema J., Nunes H.* Drug-induced sarcoidosis-like reactions. *Curr Opin Pulm Med*. 2021. 27:439-447. doi:10.1097/MCP.0000000000000800

Дата получения статьи: 09.04.2023

Дата принятия к печати: 11.05.2023

Submitted: 09.04.2023

Accepted: 11.05.2023